

1 心電図検査、STって何?

心電図検査は採血検査やレントゲンとともに、病院での診察や健康診断の際に施行される頻度が高い一般的な検査で、心臓の電気的な活動が波形として記録されます。心電図には「正常波形」とされている波形記録があり、それに当てはまらなければ「異常波形」と判定されます。しかし「正常波形」なら心臓に病気がなく、「異常波形」は心臓に病気があるとは必ずしも言えません。心電図の波形は大きく分けると、P波、PQ部分、QRS波、ST部分、T波の5つです。ST部分は心電図の基本線（基線）に一致するのが正常ですが、それより高いことをST上昇、低いことをST低下と呼びます。

検査のはなし vol.11

専門医が教える

検査値異常を指摘された際に考えること ②

「心電図でSTに異常があると 言われました」

日本臨床検査専門医会
盛田 俊介



2 STの異常が現れるとき!

STの変化（上昇あるいは低下）は、急性心筋梗塞や狭心症発作などのときに現れますが、健常人や心臓病以外のさまざまな原因でもSTの変化が多くみられ、1枚の心電図のみからST変化を解釈するのは困難です。

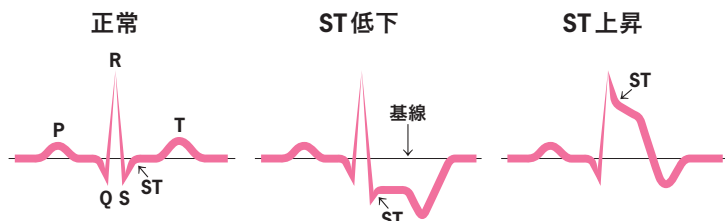
○ST上昇

心電図波形のうちで、ST部分が通常より上がった状態です。心筋梗塞、心筋炎、ブルガダ症候群などでみられます。一方、心臓に病気がなくても現れることがあり、健康な若年者を中心にみられます。

○ST低下

心電図波形のうちで、ST部が通常より下がった状態です。心臓の筋肉の血液の流れが悪い場合（心筋虚血）や、心臓の筋肉が厚くなった状態（心肥大）などで起こりますが、その他に貧血や電解質異常のあるときにもみられます。一方、ST低下も病気でなくても現れることがあり、中年の女性では健康であっても、このような心電図変化を示すことがしばしばあります。

図 心電図で記録される波形



●日本臨床検査専門医会：種々の検査を通して診断や治療に役立つ検査結果と関連する情報を臨床医に提供する臨床検査医の職能団体です。

3 心電図でSTに異常があると 言われました。 どうすればよいですか?

先に述べたように、心電図が「正常波形」なら心臓に病気がなく、「異常波形」なら心臓に病気があるとは必ずしも言えません。したがって一概には言えませんが、日頃、息切れや胸の痛みなどがなく、高血圧、糖尿病、脂質異常症などの生活習慣病もなければ、心臓病の可能性は低いと考えられます。

一方、これらのひとつにでも当てはまれば、循環器内科で精密検査を受けましょう。これまでにかかった病気、胸部レントゲン検査、血液検査、心臓超音波検査、運動負荷検査などを総合して心臓病の有無を調べます。検査結果に異常がなければ日常生活上の心配はありません。